

COMMENT JE TRAITE ...

un pectus excavatum par un implant de conception assistée par ordinateur

N. WIRTZFELD (1), J-P. CHAVOIN (2), C. DENOËL (3)

RÉSUMÉ : L'apport de l'informatique dans la prise en charge des patients porteurs d'un pectus excavatum a permis d'améliorer considérablement le résultat esthétique de la reconstruction par endoprothèse. La Conception Assistée par Ordinateur (CAO) permet de concevoir des implants parfaitement adaptés à la déformation propre du patient et évite ainsi les approximations de la technique traditionnelle du moulage plâtré. Bien que cette technique soit applicable dans de nombreux domaines, cet article ne traitera que du pectus excavatum.

MOTS-CLÉS : *Pectus excavatum - Conception assistée par ordinateur - Implants de silicone sur mesure*

HOW I TREAT...

A FUNNEL CHEST WITH COMPUTER AIDED DESIGN (CAD)

SUMMARY : The contribution of computing in the management of patients with pectus excavatum has greatly improved the aesthetic result of the reconstruction endoprosthesis. Computer aided design (CAD) enables the design of implants perfectly suited to the deformation of the patient and avoids approximations of the traditional technique of plaster mold. Although this technique is applicable in many areas, this article will only deal with pectus excavatum.

KEYWORDS : *Pectus excavatum - Computer aided design - Custom made silicone implants*

INTRODUCTION

Le pectus excavatum, ou thorax en entonnoir, constitue la malformation de la paroi thoracique antérieure la plus fréquente. Son incidence est de 1 pour 300 à 400 naissances et il est 4 fois plus fréquent chez le garçon que chez la fille (1).

Cette malformation thoracique, qui se caractérise par le refoulement du sternum vers l'arrière, suite au développement excessif des cartilages costaux, n'entraîne généralement pas de retentissements sur la fonction cardiopulmonaire.

Les pectus excavatum se répartissent selon la classification de Chin en type 1 (dépression étroite et symétrique), type 2 (dépression large et symétrique) et type 3 (dépression asymétrique) (2). Cette classification possède l'avantage d'être simple et de prendre en compte le degré d'asymétrie. Son inconvénient est qu'elle ne procure pas de renseignement sur la profondeur de la déformation.

La modélisation 3D de l'implant par Conception Assistée par Ordinateur (CAO) permet d'obtenir une mesure volumétrique précise du défaut.

NOTRE APPROCHE

BILAN PRÉOPÉRATOIRE

L'anamnèse est primordiale avec une analyse précise de la demande des patients. En cas de doute, un avis psychologique est demandé. L'examen clinique permet de classer la déformation selon Chin. Un bilan cardiopulmonaire permet d'exclure une pathologie découlant de la malformation. Chez les femmes, une attention toute particulière est portée aux anomalies mammaires associées (3).

MODÉLISATION 3D DE L'IMPLANT PAR CAO

Un CT scanner de la totalité du thorax, en coupes transversales, de 1 ou 1,2 mm, est réalisé. Les données sont transmises par email en format «DICOM» à la société chargée de la conception 3D de l'implant.

A partir des coupes en deux dimensions de l'examen tomodensitométrique, une reconstruction 3D du thorax est obtenue avec séparation des différents plans (osseux, musculaires, cutanés, cartilagineux). Le plan chirurgical thoracique sur le modèle tridimensionnel du patient est ensuite identifié et isolé. L'implant peut alors être conçu virtuellement sur ce plan chirurgical de manière à obtenir un résultat harmonieux de la surface cutanée de la cage thoracique (Figure 1). L'implant virtuel est unique et est parfaitement adapté à l'anatomie propre de chaque patient. Le couple chirurgien/informaticien contrôle et affine systématiquement le résultat avant de débiter la création du prototype de l'implant (46).

(1) Etudiant en 1^{er} master Médecine, Université de Liège, Belgique.

(2) Professeur, Service de Chirurgie plastique, CHU Rangueil, Toulouse, France.

(3) Médecin spécialiste, Service de Chirurgie plastique, esthétique et reconstructrice, Clinique Saint-Vincent de Rocourt (CHC) Liège, Belgique.

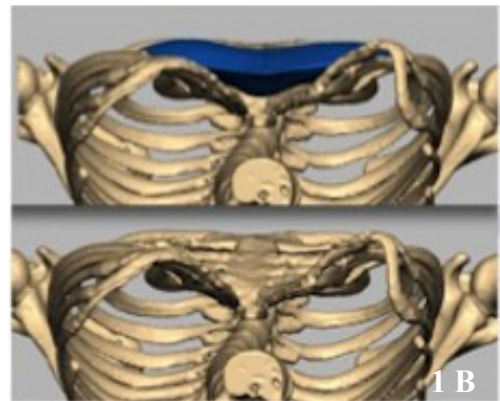
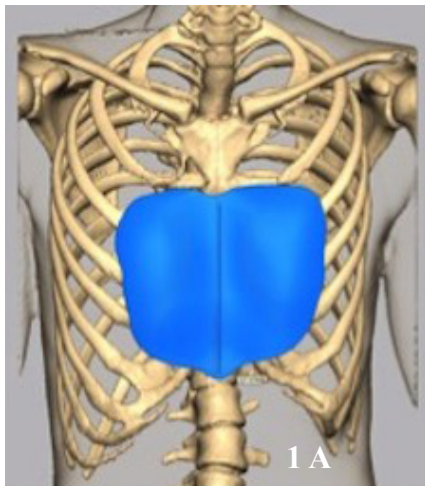


Figure 1. Conception assistée par ordinateur (CAO) avec implant positionné (en bleu). A) position debout; B) position couchée.




Figure 2. Machine d'usinage à commande numérique 3 axes RolandDG MDX40A qui permet la fabrication du prototype de l'implant.

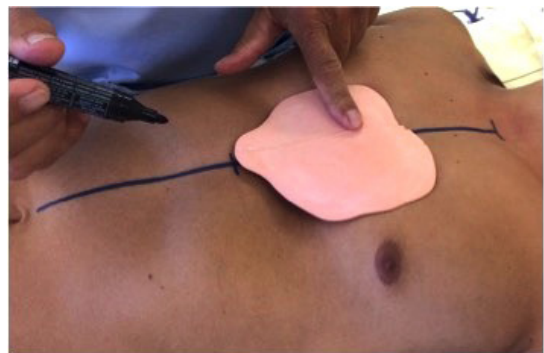

Figure 3. Dessins des limites du décollement chirurgical.

FABRICATION DE L'IMPLANT

Les données numériques 3D de l'implant sont transmises à une machine d'usinage à commande numérique 3 axes RolandDG MDX40A qui sculpte le prototype à partir d'un bloc cubique de polyuréthane haute densité. Une copie physique parfaite du futur implant est obtenue (Figure 2). Lors de l'usinage, des repères d'orientation sont gravés sur le prototype de façon à faciliter le placement de l'implant.

Le prototype est envoyé à un laboratoire médical chargé de confectionner un moule dans lequel sera coulé l'élastomère de silicone. L'implant est stérilisé et envoyé au praticien via une pharmacie afin d'être implanté (5, 6).

TECHNIQUE CHIRURGICALE ET SUIVI POSTOPÉATOIRE

L'intervention se pratique sous anesthésie générale et dure, en moyenne, une heure. En préopératoire, le chirurgien place, sur le thorax du patient, le prototype non stérile afin d'en

dessiner les limites (Figure 3). Ces limites correspondent à la zone de décollement de la future loge prothétique. Lors de l'intervention, une incision médiane sagittale d'une longueur de 7 cm est réalisée. Les deux muscles grands pectoraux sont désinsérés sur leurs versants parasternaux à l'aide d'un bistouri électrique. Une loge sous-pectorale est créée. L'aponévrose de la partie supérieure des muscles droits de l'abdomen est incisée. Une attache aponévrotique médiocaudale est conservée afin d'insérer, de part et d'autre, l'extrémité inférieure bifide de l'implant. Ce geste permet la fixation de l'implant dans sa loge. La position rétromusculaire de la prothèse assure sa bonne stabilité tout en lui permettant d'être totalement invisible. Dans le cas de pectus excavatum de type 1, les fibres du muscle grand pectoral sont suturées sur la ligne médiane et recouvrent ainsi totalement l'implant. Au contraire, dans le pectus excavatum de type 2, les fibres du muscle grand pectoral sont seulement rapprochées en sous-cutané, ce qui permet de réduire la visibilité des bords de la prothèse. La fermeture cutanée s'effectue

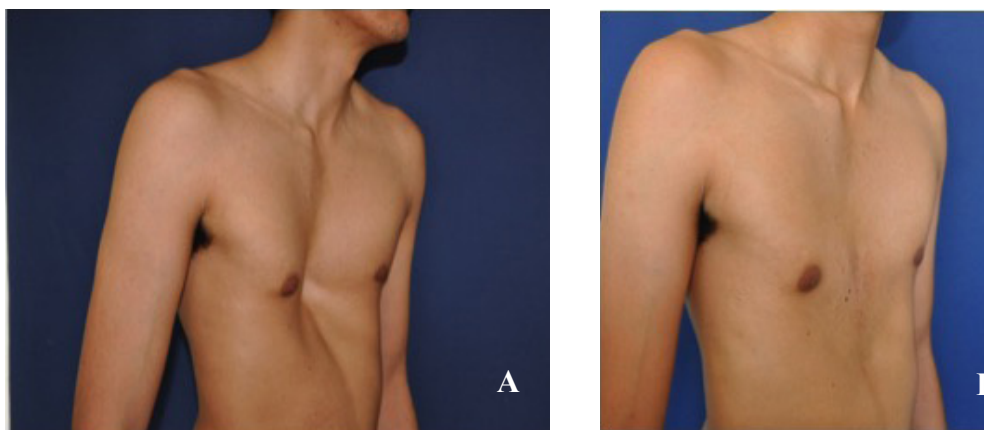


Figure 4. Photos préopératoire (A) et postopératoire (B) de la correction d'un pectus excavatum

en 3 plans avec un surjet intradermique au fil résorbable. La mise en place d'un drain n'est pas nécessaire (6, 7).

La durée d'hospitalisation est, en moyenne, de 3 jours. Un traitement antalgique de première ligne est généralement suffisant. Le patient doit porter un vêtement de contention pendant minimum un mois. La pratique du sport est déconseillée au patient pendant 3 mois. Le patient est revu au 8^{ème} jour pour changer les pansements et réaliser une ponction transcutanée du sérome qui est systématique. Trois ponctions sont, en moyenne, nécessaires (5, 6).

DISCUSSION

La prise en charge du pectus excavatum peut se réaliser selon différentes approches dont le rapport bénéfice/risque est variable. Certaines techniques, telles que la sternochondroplastie de Ravitch ou la technique de Nuss, sont relativement lourdes et invasives, mais restent primordiales pour le traitement des pectus excavatum s'accompagnant d'un retentissement cardiopulmonaire. En effet, la technique de comblement par endoprothèse ne peut, en aucun cas, modifier l'existence d'un retentissement organique et ne peut, de ce fait, être proposée à ce type de patient.

Cependant, le plus souvent, le pectus excavatum ne s'accompagne d'aucune atteinte de la fonction cardiopulmonaire. Chez ces sujets, la technique de comblement par mise en place d'une endoprothèse sur mesure est, selon notre expérience, le meilleur choix thérapeutique pour répondre à la demande morphologique du patient. Les avantages de cette technique sont nombreux : intervention légère, peu invasive, durée d'hospitalisation courte (3 jours en moyenne), douleurs postopératoires légères,

cicatrice peu visible, résultat très naturel (Figure 4 A-B).

La technique de comblement par endoprothèse est associée à une morbidité faible.

Parmi les complications éventuelles, on retrouve (4, 6, 7) :

- *Développement d'un sérome* : la présence d'un épanchement séreux lymphatique périprothétique n'est pas une complication en soi, mais plutôt une conséquence obligatoire et transitoire de la technique. Deux ponctions transcutanées sont, en moyenne, nécessaires. Le port d'une blouse de contention diminue la formation du sérome.

- *Trouble cicatriciel* : malgré une voie d'abord présternale verticale, le risque de trouble cicatriciel (cicatrice hypertrophique ou chéloïde) dans le cas d'un pectus excavatum est relativement rare puisque la suture est réalisée sans tension (présence d'un excédent cutané lié au repositionnement antérieur de la peau).

- *Visibilité des bords de la prothèse et/ou gêne au mouvement* : plus qu'une complication, il s'agit plutôt d'un défaut technique avec une prothèse inadaptée et/ou mal positionnée. La mise en place de la prothèse en position sous-pectorale profonde et, surtout, la fabrication de l'implant grâce à la CAO permettent de réduire considérablement la fréquence de cette complication.

- *Hématome et infection* : complication rare (moins de 0,5 % des cas).

CONCLUSION

Le pectus excavatum est la malformation thoracique la plus fréquente. Ce trouble morphologique, qui ne conduit généralement pas à une atteinte de la fonction cardiopulmonaire,

est associé à de fortes répercussions psychologiques. La technique de reconstruction par mise en place d'une endoprothèse en position sous-pectorale permet de répondre de manière la plus adaptée à la demande purement esthétique du patient avec une mortalité nulle et une morbidité très faible (5, 6).

La correction de cette anomalie bénéficie de l'apport de nouvelles techniques de reconstruction informatiques (CAO) pour la fabrication d'implants sur mesure. Il s'agit d'une technique simple, fiable, rapide et permettant d'optimiser le résultat en calculant de façon précise la dimension du défaut dans les trois plans de l'espace (4).

REMERCIEMENTS

Nous remercions Mr. Benjamin Moreno, informaticien, pour son aide à la réalisation de ce travail.

BIBLIOGRAPHIE

1. Conti M, Cavestri B, Benhamed L et al.— Malformations de la paroi thoracique antérieure. *Rev Mal Respir*, 2007, **24**, 107-120.
2. Poupon M, Duteille F, Casanova D et al.— Le thorax en entonnoir : quelle prise en charge en chirurgie plastique? *Ann Chir Plast Esthet*, 2008, **53**, 246-254.
3. Ho Quoc C, Chaput B, Garrido I, et al.— Correction des asymétries mammaires associées au pectus excavatum primaire. *Ann Chir Plast Esthet*, 2013, **58**, 54-59.
4. Chavoïn JP, André A, Bozonnet E et al.— Apport informatique à la sélection des implants mammaires et à la fabrication sur mesure des implants thoraciques. *Ann Chir Plast Esthet*, 2010, **55**, 471-480.
5. Chavoïn JP, André A, Chaput B, et al.— Chirurgie des malformations congénitales et techniques de reconstruction assistées par l'informatique. In Sauramps Ed., *Chirurgie plastique pédiatrique*, Montpellier, 2015, 193-198.
6. André A, Dahan E, Bozonnet I, et al.— Pectus excavatum : correction par la technique de comblement avec mise en place d'une prothèse en silicone sur mesure en position rétromusculaire profonde. *Encycl Méd Chir*, Elsevier Masson SAS - Techniques chirurgicales - Chirurgie plastique reconstructrice et esthétique, 45-671, Techniques chirurgicales - Thorax, 2010, **42**, 480.
7. Chavoïn JP, Dahan M, Grolleau JL et al.— Pectus excavatum: technique de comblement par endoprothèse profonde sur mesure. *Ann Chir Plast Esthet*, 2003, **48**, 67-76.

Les demandes de tirés à part doivent être adressées au Dr. Ch. Denoël, Service de Chirurgie plastique, Esthétique et Reconstructrice, Centre médical Mosan, 122, 4000 Rocourt, Belgique.
Email : info@denoel.be